

Metástase endotraqueal de adenocarcinoma de cólon

Endotraqueal metastasis of colon adenocarcinoma

Rodrigo Vasconcellos Gusmão¹, Samuel Bichara Melin¹, Vicente Dorgan Neto², Marcio Botter³, Roberto Saad Junior⁴, Guilherme Carvalho⁵, José Luis Ferreira Filho⁵, Bianca Ribeiro Rodrigues⁵

Resumo

O adenocarcinoma colorretal é uma neoplasia muito frequente, originando metástases para diversos órgãos do corpo. Seus sintomas envolvem o sistema digestivo e podem variar. A doença tem uma evolução rápida, tornando o prognóstico mais reservado para casos com diagnóstico tardio. Uma disseminação metastática rara desse tipo de câncer é a região endotraqueal, apresentamos o relato de uma paciente de 46 anos, com história de adenocarcinoma colorretal T 3 N 1 M1, submetida a retossigmoidectomia, quimioterapia e radioterapia neoadjuvantes. Com evolução, em 3 anos, de metástase pulmonar tratada com segmentectomia pulmonar e lobectomia inferior direita. Após um ano da operação, ainda em quimioterapia, desenvolveu metástase endotraqueal confirmada por estudo anatomopatológico e imunohistoquímica.

Descritores: Neoplasias da traqueia, Adenocarcinoma, Neoplasias colorretais, Metástase neoplásica

Abstract

Colorectal adenocarcinoma is a very common type of neoplasia, originating metastasis for several organs of the body. The symptoms involve the digestive system and can vary. This disease has a quick evolution, making the prognosis

more reserved for cases with late diagnosis. A very rare type of metastatic dissemination of this type of cancer is the endotracheal region, we present the case of a 46-year-old patient, with history of colorectal adenocarcinoma T 3 N 1 M1, subjected to rectosigmoidectomy and neoadjuvant chemotherapy and radiotherapy. With evolution, in 3 years, of pulmonary metastasis treated with pulmonary segmentectomy and a lower right lobectomy. After a year of surgery, still in chemotherapy, developed endotracheal metastasis confirmed by anatomopathological study Immunohistochemical study.

Keywords: Tracheal neoplasms, Adenocarcinoma, Colorectal neoplasms, Neoplasms metastasis

Introdução

Adenocarcinoma colorretal é a terceira neoplasia mais comum no mundo. Aproximadamente 20% dos pacientes apresentam metástases no momento do diagnóstico e seu desenvolvimento piora consideravelmente o prognóstico⁽¹⁾. Os principais locais afetados são fígado, pulmões, peritônio e linfonodos à distância⁽²⁾.

Os pulmões são frequente área de surgimento metastático, no entanto neoplasias de origem não pulmonar em regiões endotraqueais e endobrônquicas são muito raras, representando apenas 5% dos casos na árvore pulmonar⁽³⁻⁴⁾. Além disso, a condição é tão incomum que se mostra, apenas, como 1,5% dos casos de metástase de adenocarcinoma colorretal⁽²⁾.

Os principais locais de origem das neoplasias com esse tipo de metástase relatados na literatura foram tumores mamários, carcinoma de células renais, melanoma e carcinoma colorretal^(3,5). Assim como carcinoma de tireoide, testículo, pênis, nervo olfatório, próstata, bexiga, ovário, colo uterino, pâncreas, esôfago, estomago e sarcoma⁽⁵⁾.

A ocorrência de metástases endotraqueais de tumores de cólon é acompanhada de disseminação metastática sincrônica, sendo, portanto, sinal de doença avançada e de mau prognóstico, com sobrevivência curta. O tempo médio para o diagnóstico dessas neo-

1. Acadêmico da Faculdade de Ciências Médicas da Santa Casa de São Paulo - 4º Ano do Curso de Graduação em Medicina

2. Professor Adjunto da Faculdade de Ciências Médicas da Santa Casa de São Paulo – Departamento de Cirurgia

3. Professor Assistente da Faculdade de Ciências Médicas da Santa Casa de São Paulo – Departamento de Cirurgia

4. Professor Titular da Faculdade de Ciências Médicas da Santa Casa de São Paulo – Departamento de Cirurgia

5. Residente de Cirurgia Torácica da Irmandade da Santa Casa de Misericórdia de São Paulo – Departamento de Cirurgia

Trabalho realizado: Irmandade da Santa Casa de Misericórdia de São Paulo – Departamento de Cirurgia

Endereço para Correspondência: Rodrigo Vasconcellos Gusmão. Rua Raul Vicente, 202, Casa 04 – 02370-010 – São Paulo – SP – Brasil. Tel.: (11) 97610-9971.

plasias endotraqueais/endobrônquicas, a partir da identificação do adenocarcinoma colorretal, é de 43 meses, e a sobrevivência média, após esse intervalo, é de 15 meses⁽⁵⁾.

Relato de Caso

Paciente de 46 anos, com história de adenocarcinoma de reto (T3 N1 M1), tratado com retossigmoidectomia há 3 anos, quimioterapia neoadjuvante e radioterapia. Posteriormente, foi submetida a segmentectomia pulmonar e lobectomia inferior direita por metástases pulmonares. Um ano após as operações, ainda em vigência de quimioterapia, apresentava tomografia de tórax (figura 1) e broncoscopia (figura 2) com lesão intraluminal polipoide da traqueia, em terço proximal. Realizada broncoscopia, na qual foi constatada lesão pediculada em parede anterior direita, ocluindo 70% da luz. Optado por ressecção endoscópica da lesão.

Após análise anatomopatológica e imunohistoquímica, confirmou-se tratar de metástase de adenocarcinoma de reto.

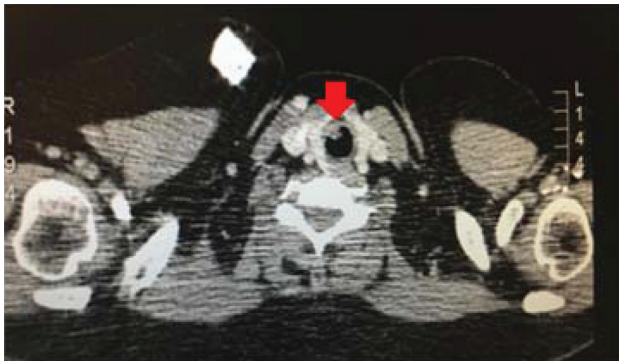


Figura 1 – Tomografia Computadorizada de tórax com lesão intraluminal na traqueia.

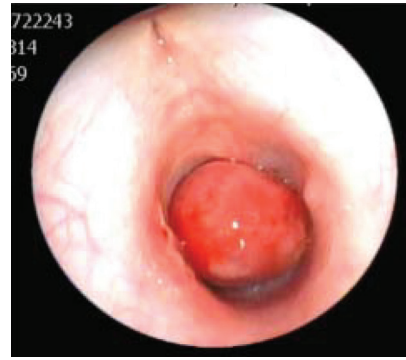


Figura 2 – Broncoscopia com lesão polipoide intraluminal.

Conclusão

Trata-se de um caso no qual a paciente apresenta uma metástase endotraqueal de adenocarcinoma de cólon. Este tipo de disseminação é de natureza rara e apresenta baixo tempo de sobrevivência.

Dado a raridade e o mal prognóstico de pacientes com esse tipo de metástase, o estudo dos poucos casos relatados na literatura permite maior conhecimento da doença para melhor manejo dos pacientes.

Referências

1. Aakif M, Balfe P, Elfaedy O, Awan FN, Pretorius F, Silvio L, et al. Study on colorectal cancer presentation, treatment and follow-up. *Int J Colorectal Dis.* 2016; 31(7):1361-3.
2. Sugarbaker PH. Colorectal cancer: prevention and management of metastatic disease. *Biomed Res Int.* 2014; 2014:782890.
3. Serbanescu GL, Anghel RM. Can endobronchial or endotracheal metastases appear from rectal adenocarcinoma? *J Med Life.* 2017; 10(1):66-9.
4. Shim HK, Kwon HW, Kim TS, Kim SK. Endotracheal Metastasis Seen on FDG PET/CT in a Patient with Previous Colorectal Cancer. *Nucl Med Mol Imaging.* 2010; 44(4):294-6.
5. Sørensen JB. Endobronchial metastases from extrapulmonary solid tumors. *Acta Oncol.* 2004; 43(1):73-9.

Trabalho recebido: 02/12/2017

Trabalho aprovado: 02/08/2018

Trabalho publicado: 10/12/2018