

# Neoplasias testiculares na Santa Casa de São Paulo

## Testicular neoplasms at Santa Casa de São Paulo

André Costa-Matos<sup>1</sup>, Fernando Korkes<sup>2</sup>, Álvaro Bosco<sup>3</sup>, Ravendra Ryan Moniz<sup>4</sup>, Marília Germanos Castro<sup>4</sup>,  
Roni de Carvalho Fernandes<sup>5</sup>, Marjo Deninson Cardenuto Perez<sup>6</sup>

### Resumo

Os tumores de testículo representam a mais freqüente neoplasia sólida em homens jovens, e sofre influência de diversos fatores ambientais e genéticos. O presente estudo avalia uma série histórica de 111 pacientes submetidos à orquiectomia radical por neoplasia de testículo entre os anos de 1994 e 2004 no Serviço de Urologia da Faculdade de Ciências Médicas da Santa Casa de São Paulo. Todos os espécimes foram analisados por um único uro-patologista e a classificação histológica seguiu as recomendações da Organização Mundial da Saúde. Os subtipos histológicos encontrados foram as neoplasias de células germinativas (92%), do cordão estromal (4%) e outras (4%). Dentre os tumores de células germinativas, os mais freqüentes foram os seminomas (27%) e os Tumores Mistos de Células Germinativas (TMCG) (28,8%). O perfil histológico dos tumores de testículo operados em nosso serviço foi semelhante à literatura. Entretanto observamos uma freqüência de linfomas em idades mais jovens do que relatado em outras séries, e outros estudos são necessários para investigar este fato.

**Descritores:** Testículo, Neoplasias testiculares/patologia, Germinoma, Neoplasias dos genitais masculinos, Neoplasias por tipo histológico, Estudos retrospectivos

### Abstract

Testicular tumors are the most common solid tumor in young males. However, their frequency varies according to genetic and environmental characteristics. The aim of the present study was to evaluate 111 men consecutively treated for testicular tumor at the Santa Casa Medical School.

All pathological data were analyzed by a single uropathologist and the WHO system was used for histologic classification. Most frequent neoplasms were germ cell tumors (92%) and stromal cord tumors (4%). Of the germ cell tumors, most common histology was represented by seminoma (27.0%) and mixed germ cell tumors (28.8%). We have observed similar frequency for most the testicular tumors that previous studies. However a higher frequency of lymphomas in young men was noticed, and further studies are necessary to evaluate this issue.

**Key words:** Testis; Testicular neoplasms; Germinoma; Genital neoplasms, male; Neoplasms by histologic type; Retrospective studies

### Introdução

Os tumores de testículo representam a mais freqüente neoplasia sólida em homens jovens com pico de incidência na terceira e quarta décadas de vida. Aproximadamente 6.900 casos são relatados anualmente nos Estados Unidos<sup>1</sup>, incidência que quase dobrou comparados a primeira com a segunda metade do século passado (2,0/100.000 vs. 3,7/100.000)<sup>2</sup>. Sugere-se que a urbanização tenha influência nessa vertente epidemiológica<sup>2</sup>.

Os principais subtipos histológicos são os tumores germinativos, porém vários outros tipos histológicos podem ser encontrados segundo a classificação da Organização Mundial de Saúde para tumores de testículo (1999)<sup>2</sup>.

Com relação ao prognóstico, a mortalidade que era maior que 50% antes da década de 70, declinou para menos de 5% em 1997<sup>3</sup>. Isso foi proporcionado pela melhora no diagnóstico, marcadores tumorais mais específicos, regimes de quimioterapia mais efetivos e modificação na técnica cirúrgica. A classifica-

1. Residente de Urologia do Departamento de Cirurgia da Irmandade da Santa Casa de Misericórdia de São Paulo

2. Médico Urologista da Irmandade da Santa Casa de Misericórdia de São Paulo

3. Residente de Urologia do Hospital Prof. Edmundo Vasconcelos

4. Médica Segundo Assistente da Irmandade da Santa Casa de Misericórdia de São Paulo

5. Professor Assistente da Faculdade de Ciências Médicas da Santa Casa de São Paulo – Departamento de Cirurgia

6. Professor Adjunto da Faculdade de Ciências Médicas da Santa Casa de São Paulo – Departamento de Cirurgia

**Trabalho realizado:** Faculdade de Ciências Médicas da Santa Casa de São Paulo - Disciplina de Urologia do Departamento de Cirurgia

**Endereço para correspondência:** André Matos. Rua Martinico Prado, 106 - 01224-010 - São Paulo - SP - Brasil. E-mail: andrecoستمatos@yahoo.com.br

ção histológica e o estadiamento fornecem importantes informações no planejamento terapêutico.

O presente estudo tem como objetivo avaliar as características anátomo-patológicas das neoplasias testiculares tratadas no serviço de Urologia da Santa Casa de São Paulo.

### Material e Método

Foi realizado estudo retrospectivo avaliando-se 111 pacientes submetidos à orquiectomia radical por neoplasia de testículo entre os anos de 1994 e 2004 no Serviço de Urologia da Faculdade de Ciências Médicas da Santa Casa de São Paulo. Todos os espécimes foram analisados pela mesma uro-patologista e a classificação histológica seguiu as recomendações da Organização Mundial da Saúde<sup>2</sup>(1999). A análise estatística foi realizada através do teste do qui-quadrado para comparação entre proporções e o teste de Kruskal Wallis para comparação entre médias, devido à forma não-paramétrica de distribuição dos casos.. Foram considerados significantes valores com chance de erro tipo I menor que 5%.

### Resultados

A idade média dos homens foi de 31,1 ± 9,6 anos (média ± desvio padrão). Os subtipos histológicos mais freqüentes foram neoplasias de células germinativas (92%) e do cordão estromal (4%). Dentre os tumores de células germinativas os mais freqüentes foram os Tumores Mistos de Células Germinativas (TMCG) (28,8%) e seminomas (27%, Tabela 1). Com relação aos TMCG, o subtipo histológico mais freqüente foi o carcinoma embrionário. (Tabela 2)

A faixa etária mais incidente foi a terceira e quarta décadas de vida com idade mínima de acometimento

Tabela 1

#### Diagnósticos histológicos em 111 pacientes submetidos a orquiectomia por neoplasia de testículo

Tipo histológico	%	(n)
Seminoma	27,0	(30)
Carcinoma embrionário	5,4	(6)
Teratoma imaturo	1,8	(2)
Teratoma maduro	5,4	(6)
Tumor do saco vitelínico	8,1	(9)
TMCG	28,8	(32)
Sarcoma	4,5	(5)
Leucoses testiculares	9,9	(11)
Metástase	0,9	(1)
Tumor carcinóide	0,9	(1)
Tumor de células de Leydig	3,6	(4)
Outras neoplasias mesenquimais benignas	3,6	(4)

Tabela 2

#### Freqüência dos subtipos histológicos nos pacientes com TMCG tratados na FCMSCSP

Subtipo histológico	%	(n)
Carcinoma embrionário	65,5	(21)
Teratoma imaturo	50,0	(16)
Teratoma maduro	6,3	(2)
Tumor do saco vitelínico	43,8	(14)
Seminoma	50,0	(16)
Coriocarcinoma	12,5	(4)

de 1 (tumor carcinóide) e máxima de 77 anos (tumor misto do cordão sexual e estroma gonadal, Gráfico 1). Não ocorreu seminoma entre as crianças e foi notado uma tendência a encontrar-se tumores com estadiamento mais avançado entre os adultos. (Gráfico 2)

Houve diferença entre o volume tumoral das neoplasias germinativas, sendo os tumores do saco vitelino os menos volumosos e os teratomas os mais volumosos (127,1 g vs. 344,9 g, p<0,001, Tabela 3)

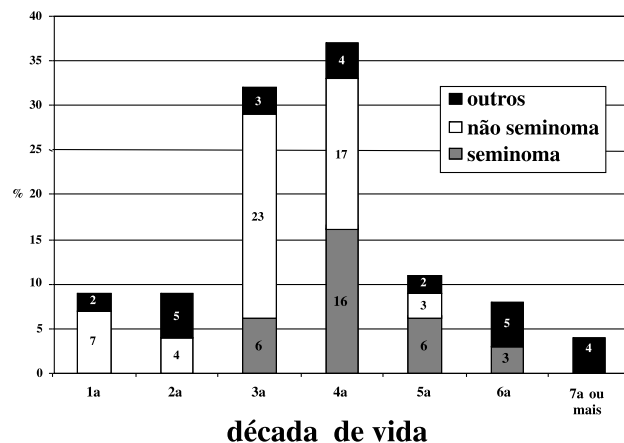


Gráfico1 - Distribuição dos casos de neoplasias testiculares de acordo com a faixa etária.

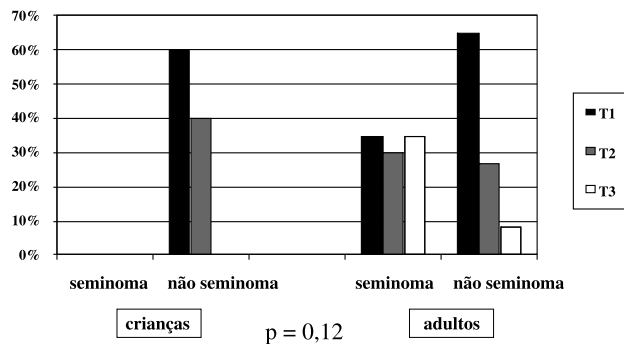


Gráfico 2 - Distribuição dos tumores de células germinativas de acordo com o estadio tumoral (TNM) em crianças e adultos.

Tabela 3

**Peso dos tumores de testículo por tipo histológico**

Subtipo histológico	peso (gramas)	média	P
Seminoma	243,5		NS
TMCG	209,5		NS
T.Saco vitelínico	127,1	228,24	<0,001*
C.embrionário	216,2		NS
Teratoma	344,9		<0,001*

DP = desvio padrão; p avaliado com teste de Kruskal Wallis

## Discussão

Os tumores de testículo são neoplasias cuja ocorrência está associada a diversos fatores, incluindo alguns fatores ambientais e genéticos conhecidos<sup>4</sup>. Levando-se em consideração estes fatores de risco etiológico, torna-se importante a caracterização desta neoplasia em diferentes populações. No entanto, no que se refere à população brasileira há uma escassez de estudos na literatura médica.

No presente estudo, encontramos alguns dados relevantes. Primeiramente, observamos a ocorrência de acometimento testicular por doenças linfoproliferativas em 9,9% de todos os casos. Ao contrário do que observamos, outros estudos reportaram esta forma de acometimento em apenas 5% do total de tumores testiculares<sup>5</sup>. Além disto, a ocorrência em crianças é ainda menos comum.<sup>5</sup> Na presente série, observamos 2 destes casos ocorrendo em crianças (uma criança de 7 anos e um adolescente de 16 anos com recidiva testicular de leucemia linfocítica). Uma possível explicação seria a ocorrência de alguns fatores de risco ainda não conhecidos presentes em nosso meio. Contudo, este achado pode ser um viés de seleção, levando-se em consideração que nossa instituição é considerada referência para tratamento destas moléstias. Deve-se chamar a atenção também para o fato da presente casuística ser relativamente pequena, limitando bastante o poder desta análise.

Em segundo lugar, cabe ressaltar que encontramos uma distribuição por faixa etária semelhante às grandes séries da literatura. Os tipos histológicos mais frequentes foram os seminomas (27%) e os tumores mistos de células germinativas (29%) seguidos pelas leucoses testiculares. O trabalho de Mostofi 1973<sup>6</sup> relata a distribuição de seminomas variando entre 30 a 60%, carcinoma embrionário de 3 a 4%, teratoma de 5 a 10% e coriocarcinoma 1% e tumores mistos acometendo até 60% dos tumores de células germinativas. Com relação aos tumores mistos, a frequência mais encontrada foi o carcinoma embrionário (65%), concordando com a literatura que mostra uma frequência variando de 40% a 84,4%<sup>2</sup>, sendo menos frequente

a ocorrência deste tumor na forma pura<sup>2</sup>. Assim como descrito na literatura, os tumores metastáticos são raros, sobretudo quando achado primário de neoplasia oculta. Encontramos apenas um caso (0,9%) de metástase de carcinoma. Estes achados demonstram uma provável concordância da frequência relativa destas neoplasias quando comparadas a outras séries clássicas.

Com relação à faixa etária de ocorrência, seminomas foram observados mais frequentemente na quarta década, em concordância com outras séries<sup>2</sup>. A ocorrência de seminoma em crianças é bastante incomum e na presente série não foi diagnosticado nenhum caso.<sup>2</sup> Também entre as crianças não foi encontrado tumor em estágio T3, enquanto nos adultos isso foi um achado frequente: 35% dos seminomas e 8% dos não seminomas (p=0,12, Gráfico 2). Talvez isso possa ser explicado por falta de informação a respeito da doença associado ao pudor em relatar aumento do conteúdo escrotal a um médico.

Em relação ao volume tumoral, observamos que os teratomas são significativamente maiores do que os demais tumores de células germinativas, e os tumores do saco vitelínico os menores (p<0,001, Tabela 3). Esse achado concorda com o esperado, devido a evolução clínica dos tumores do saco vitelino apresentarem tendência de um crescimento lento em crianças, portanto sendo diagnosticados com volumes menores<sup>2</sup>. Embora este achado aparentemente não tenha uma relevância clínica maior, pode servir de auxílio no preparo pré-operatório destes pacientes, principalmente na predição da necessidade de terapêutica adjuvante. Neste contexto, o aconselhamento do paciente para adotar medidas complementares como o congelamento de sêmen pode ser de extrema relevância no sentido de melhorar a qualidade de vida após a cura da moléstia, como ocorre na grande maioria dos casos. Embora esta medida deva ser realizada rotineiramente, em tumores menores em crianças, por exemplo, pode-se prever uma chance menor de necessidade quimioterapia adjuvante, tendo em vista que os tumores do saco vitelino associam-se a um excelente prognóstico sem a necessidade de tratamento adjuvante na maioria dos casos.

Deve-se ressaltar que o presente estudo apresenta algumas limitações. Inicialmente, trata-se de um estudo retrospectivo, e com um número relativamente pequeno de casos. No entanto, devido à escassez de estudos semelhantes avaliando os tumores de testículo na população brasileira, o presente estudo faz-se importante.

## Conclusões

O perfil histológico dos tumores de testículo ope-

rados encontrados na população estudada foi semelhante à literatura. Chama a atenção a ocorrência aumentada de doenças linfoproliferativas testiculares e em idades mais jovens do que é reportado em outras séries, o que deve ser melhor avaliado em estudos subseqüentes.

### Referências Bibliográficas

1. Greenlee RT, Murray T, Bolden S, Wingo PA. Cancer statistics, 2000. *CA Cancer J Clin.* 2000; 50(1):7-33.
2. Richie JP, Steele GS. Neoplasms of the testis. In: Wein AJ, Kavoussi LR, Nocick AC, Partin AW, Peters CA, editors. *Campbell-Walsh Urology.* 9<sup>th</sup> ed. Philadelphia: Saunders-Elsevier; 2007. p. 893-935.
3. Bosl GJ, Motzer RJ. Testicular germ-cell cancer. [Review] *N Engl J Med.* 1997; 337(4):242-53.
4. Sesterhenn IA, Davis CJ Jr. Pathology of germ cell tumors of the testis. [Review] *Cancer Control.* 2004;11(6):374-87.
5. Weitzner S, Gropp A. Primary reticulum cell sarcoma of testis in a 12-year-old. *Cancer.* 1976; 37(2):935-8.
6. Mostofi FK. Proceedings: Testicular tumors. Epidemiologic, etiologic, and pathologic features. *Cancer.* 1973;32:1186-201.

---

Trabalho recebido: 23/03/2008  
Trabalho aprovado: 15/08/2008