

Adenocarcinoma sincrônico de esôfago e reto: relato de caso

Synchronous adenocarcinoma of esophagus and rectum: case report

Raquel Cavarge Martins¹, Rodrigo Vasconcellos Gusmão¹, Daniel Grynszpan¹, Ariane Rodrigues Alzani¹, Celso de Castro Pochini², Danilo Gagliardi³

Resumo

Relatamos caso raro de paciente com 69 anos que desenvolveu dois tumores sincrônicos do trato gastrointestinal, localizados em topografia de esôfago e reto, com diagnóstico simultâneo. A paciente foi submetida a sessões de radioterapia combinada com tratamento quimioterápico e aguarda esofagectomia subtotal com esofagogastroplastia programadas, com posterior abordagem cirúrgica da região colorretal.

Descritores: Neoplasias primárias múltiplas, Trato gastrointestinal, Neoplasias esofágicas, Neoplasias colorretais, Adenocarcinoma, Esôfago/patologia, Reto/patologia

Abstract

We report a rare case of a 69-year-old patient who developed two synchronic tumors at the gastrointestinal tract, located in esophagus and rectum topography, with simultaneous diagnosis. The patient did radiotherapy sessions combined with chemotherapeutic treatment and awaits programmed esophagogastrectomy, with a subsequent colorectal surgical approach.

Keywords: Neoplasms, multiple primary; Gastrointestinal tract; Esophageal neoplasms; Colorectal neoplasms; adenocarcinoma; Esophagus/pathology, Rectum/pathology

Introdução

De acordo com dados do site do Hospital Beneficência Portuguesa de São Paulo⁽¹⁾, no Brasil o câncer

de esôfago é o 6º tipo mais comum entre os homens e o 15º entre as mulheres. A estimativa é de 10.420 novos casos por ano, com 7.770 homens e 2.650 mulheres, sendo o sexo masculino mais acometido entre os 50 a 70 anos de idade. Os tipos mais comuns e responsáveis por 95% dos casos são os carcinomas epidermóides e adenocarcinomas, sendo que o primeiro se desenvolve na região superior/média do esôfago, com origem em células escamosas, está associado à ingestão de álcool e ao tabagismo; o segundo surge de células glandulares, geralmente na parte inferior ou junção gastro-esofágica, relacionando-se à doença do refluxo, obesidade e tabaco. Sinais e sintomas iniciais são inespecíficos como desconforto retroesternal, queimação, dor torácica e/ou anemia por perda de sangue crônica. Em quadros avançados podem surgir disfagia progressiva inicialmente para sólidos e progredir para líquidos, odinofagia, perda de peso, rouquidão por invasão do nervo laríngeo recorrente e invasão do tumor para brônquios levando à tosse intratável ou pneumonias frequentes. As principais condições predisponentes ao desenvolvimento do câncer de esôfago são: fumo e álcool (sendo a combinação dos dois fatores multiplicadora do risco) - mais de 95% dos pacientes com tumor epidermóide são fumantes ou etilistas; esofagite de refluxo e esôfago de Barrett; dieta pobre em frutas e vegetais; ingestão de líquidos muito quentes, dentre outras causas como obesidade, megaesôfago (causado, principalmente, pela Doença de Chagas no Brasil), estenose cáustica e história prévia de carcinoma epidermóide de cabeça e pescoço.

O câncer colorretal é um dos mais frequentes na população brasileira. De acordo com o Instituto A.C. Camargo⁽²⁾, esse tumor é o 2º mais comum nas mulheres, com 17.620 casos estimados para 2016, sendo que nos homens ocupa a 3ª posição, com 16.660 novos casos. Um dos mais importantes fatores de risco para o câncer colorretal é o hábito alimentar, principalmente o consumo de carnes vermelhas e gordurosas e baixa ingestão de frutas e verduras⁽²⁾.

Existem situações raras nas quais tumores gastrointestinais não se apresentam de maneira isolada, mas também não são oriundos de metástases, como é o caso do relato em questão.

1. Acadêmico da Faculdade de Ciências Médicas da Santa Casa de São Paulo – 5º Ano do Curso de Graduação em Medicina

2. Professor Assistente da Faculdade de Ciências Médicas da Santa Casa de São Paulo – Departamento de Cirurgia

3. Professor Adjunto da Faculdade de Ciências Médicas da Santa Casa de São Paulo – Departamento de Cirurgia

Trabalho realizado: Irmandade da Santa Casa de Misericórdia de São Paulo – Departamento de Cirurgia – Grupo do Esôfago

Endereço para correspondência: Raquel Cavarge Martins. Rua Serra do Japi, Nº 259, apto. 132 – Vila Gomes Cardim – 03309-000 – São Paulo – SP – Brasil

As malignidades primárias múltiplas são tumores malignos independentes, de origem não metastática⁽⁹⁾. Sua classificação varia de acordo com o tempo de detecção da doença, podendo ser nomeados de *sincrônicos* – identificação em até seis meses após a primeira lesão - ou *metacrônicos* – diagnóstico após seis meses do reconhecimento do primeiro tumor⁽³⁾.

A apresentação sincrônica desses dois tipos de tumores (esôfago e reto) constitui uma forma rara e justifica o relato de caso.

Relato de Caso

Paciente CPS de 69 anos, sexo feminino, branca, apresentando como comorbidades colelitíase e esôfago de Barrett diagnosticado há 10 anos sem seguimento, com antecedentes cirúrgicos de 1 cesárea com laqueadura há 30 anos, foi encaminhada em setembro de 2017 ao Ambulatório de Especialidades da Santa Casa de Misericórdia de São Paulo com queixas de empacamento pós-prandial, cólica abdominal intermitente e dor perineal, todos iniciados há 2 anos. Negou constipação intestinal e perda ponderal desde então.

O quadro de cólica abdominal iniciou em dezembro de 2016, tendo recebido diagnóstico de colelitíase. Os exames pré-operatórios para CCC (colelitíase calculosa crônica) apresentaram anemia, o que levou a realização de colonoscopia em julho de 2017 que evidenciou lesão vegetante infiltrativa e friável em reto distal, compatível com neoplasia primária, recoberta por espessa camada de fibrina associada a necrose, ocupando cerca de 75% da circunferência do órgão e se estendendo por 6 cm com início em linha pectínia, classificada como Adenocarcinoma Tubular Moderadamente Diferenciado. No mesmo dia foi realizada EDA (endoscopia digestiva alta), que evidenciou presença de tecido de disposição circunferencial, semelhante ao padrão gástrico, a 25 cm da ADS (arcada dentária superior), que se estendia por cerca de 7 cm, classificado como Adenocarcinoma Tubular Bem Diferenciado sobre Esôfago de Barrett.

A paciente ao exame físico apresentava-se em bom estado geral, descorada +/4+, abdome globoso e indolor à palpação, RHA+, sem visceromegalias. Ao toque retal foi constatada presença de lesão endurecida em região anterior da ampola retal, sem sangramento em dedo de luva. IMC = 30,33 kg/m², peso=71kg, altura = 1,53m. Foram solicitados exames laboratoriais, broncoscopia, tomografia de pescoço, tórax, abdome, com os seguintes resultados:

Laboratoriais:

Hb	Leucócitos	Plaquetas	Na	K	CEA
10,4 g/dL	7,8 mil/uL	333 mil/uL	141 mEq/L	4,4 mEq/L	49,6 ng/L

Na tomografia observou-se desde sua transição cervico-torácica dilatação luminal do esôfago decorrente de espessamento parietal circunferencial substenosante do esôfago distal/ transição esofagogastrica, determinando ectasia à montante com resíduo líquido. Apresentou espessura máxima de 1,3 cm e 4 cm de extensão longitudinal aproximada; aumento do número de linfonodos cervicais nas cadeias submandibulares; sinais de ectasia das veias jugulares internas e anteriores com inúmeros vasos venosos colaterais ectasiados e tortuosos, notadamente na face lateral e posterior do pescoço e presença de hérnia gástrica hiatal. Broncoscopia sem alterações.

A associação entre sinais e sintomas clínicos e resultados de exames apresentados levou a hipótese diagnóstica de adenocarcinoma de esôfago e reto, ambos primários e sincrônicos, com proposta de tratamento de quimioterapia com Capecitabina (150 comprimidos de 500 mg) concomitante a 25 sessões de radioterapia em tórax para CA de esôfago e 28 sessões de radioterapia em pelve para CA de reto, tendo início em 28 de dezembro de 2017 e término em 09 de fevereiro de 2018.

Nos meses de abril e maio de 2018 a paciente realizou novos exames para avaliação e reestadiamento do tumor, constatando-se:

Hb	Leucócitos	Plaquetas	Na	K
7,8 g/dL	9,73 mil/uL	319 mil/uL	138 mEq/L	4,4 mEq/L

Ao exame de EDA de abril/2018 havia alteração de mucosa sugestiva de metaplasia com presença de ulcerações; ao de eco-endoscopia (ECO-EDA) de maio/2018 observou-se lesão invasiva no terço distal do esôfago que acometia até a camada muscular própria sem evidência de linfonodomegalias regionais (T2N0), a 30 cm da ADS, sendo que ecograficamente evidenciava-se espessamento hipoecoico, com aproximadamente 2 cm x 0,5 cm nos maiores eixos, com comprometimento até a camada muscular própria; presença de colelitíase. Seguiu-se sem alterações ao exame de broncoscopia.

No retorno de consulta em maio de 2018, paciente relatou odinofagia e empacamento pós-prandial; hábito intestinal de 3-4 vezes/semana, fezes pastosas, ausência de melena ou hematoquesia, porém dor anal importante. Referiu perda ponderal de 2kg desde o início da investigação diagnóstica (dez/16). Ao exame físico, apresentava-se hipocorada, abdome globoso e indolor à palpação; ao toque retal havia presença de lesão semi-circunferencial que se iniciava em linha pectínea e estendia-se acima, não sendo possível tocar seu final, e ao toque vaginal verificou-se a presença de lesão em parede posterior por cerca de 2cm.

A proposta terapêutica é esofagectomia subtotal

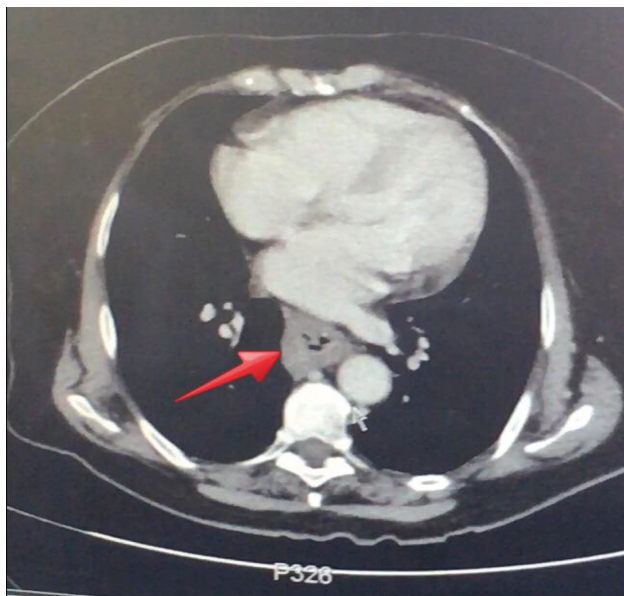


Figura 1 - TOMOGRAFIA COMPUTADORIZADA DE ABDOME SUPERIOR – seta indicando esôfago e seu espessamento de parede, com presença de dupla luz no interior do órgão.

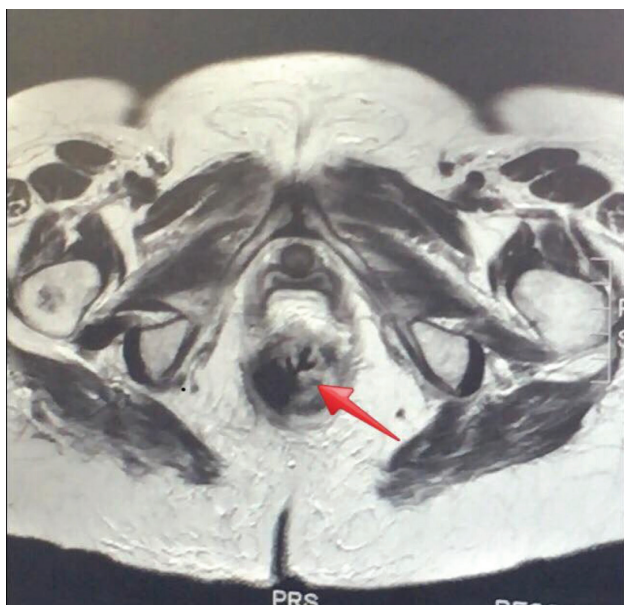

Figura 2 - RESSONÂNCIA MAGNÉTICA DE Pelve – seta apontando lesão de contornos irregulares, compatível com neoplasia primária de reto conforme colonoscopia prévia.

com esofagogastroplastia e abordagem da região colorretal pela equipe de Coloproctologia da Santa Casa de Misericórdia de São Paulo.

Discussão

Na literatura, muitas combinações de tumores sincrônicos do trato gastrointestinal são relatadas

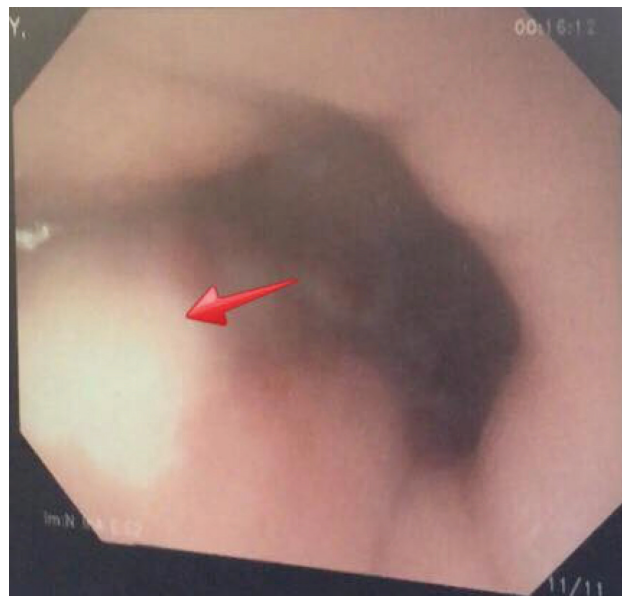

Figura 3 - EDA – seta apontando região de alteração de mucosa sugestiva de metaplasia.

como as de cárdia e reto⁽⁴⁾, adenocarcinoma e GIST gástricos⁽⁵⁾, esôfago e cólon, esôfago e estômago etc. Encontramos apenas um caso semelhante ao aqui relatado, então publicado em 1988 no Japão, sendo o primeiro caso de adenocarcinoma sincrônico de esôfago e reto daquele país⁽⁶⁾. Há pesquisas sobre fatores genéticos influenciadores nesses casos, porém as bases moleculares para essa associação ainda não estão definidas. A carcinogênese para tumores primários múltiplos do sistema digestório pode estar associada com a instabilidade de microssatélites⁽⁷⁾.

Em geral, a prevalência das malignidades primárias múltiplas é entre 0,7% a 11,7%, elevando-se proporcionalmente com a idade do paciente^(3,7,8-9). Calcula-se que 75% dos portadores tenham mais de 50 anos⁽³⁾. Esses valores estão em ascensão em razão da eficácia dos tratamentos, tipos de técnicas terapêuticas, melhoria dos métodos diagnósticos, aumento da longevidade populacional e estilo de vida contemporâneo^(3,8).

De acordo com Guerrazzi, 1996⁽¹⁰⁾, a incidência de adenocarcinoma em pacientes com Esôfago de Barrett é 30 a 50 vezes maior que a taxa esperada de qualquer tipo de neoplasia maligna na população total. Acredita-se que a displasia seja precursora do adenocarcinoma, tendo 1/3 dos pacientes com displasia de alto grau evolução para adenocarcinoma num período de 5 anos. O manejo destes pacientes deve incluir medicamentos contra acidez e tratamento cirúrgico. Propõe-se endoscopia anual com biópsias nos 4 quadrantes do esôfago a cada 2 cm, incluindo biópsias de todas as áreas suspeitas (Protocolo de Seattle). A utilização da Classificação de Praga

associada aos métodos de magnificação de imagem e NBI (Narrow Band Imaging) também contribuem para o diagnóstico e seguimento desses pacientes. Caso seja identificada displasia de alto grau, deve-se considerar esofagectomia ou ressecção endoscópica. Vários autores têm tentado ablação endoscópica da mucosa de Barrett com a utilização de métodos como terapia fotodinâmica, laser (YAG-KTP ou argônio), ultra-som (CUSA - Cavitron Ultrasonic Surgical Aspirator) e BICAP (eletrocoagulação bipolar). Nesses tipos de tratamento observa-se que o epitélio colunar é substituído por epitélio pavimentoso, porém não é conhecida a evolução destes pacientes, e o acompanhamento proposto continua sendo necessário.

No câncer colorretal, de acordo com o site do Ministério da Saúde do Brasil, o tratamento padrão é a ressecção cirúrgica do tumor primário. Excetuando-se lesões T1, passíveis de excisão local em casos selecionados, a cirurgia requer a excisão total do mesorreto. A via de acesso laparoscópica permite a cirurgia com resultados oncológicos equiparáveis à via aberta. A taxa de recorrência local nessa doença justifica a realização de tratamento multidisciplinar para os doentes com doença no estágio II e III, a exemplo da quimiorradioterapia neoadjuvante para doentes com a doença classificada como em T3/T4 ou N1, ou adjuvante para doentes com doença em estágio II ou III.

Conclusão

A apresentação de tumores sincrônicos não é rara, logo, os cirurgiões devem permanecer atentos para o reconhecimento da coexistência deles para que haja melhor preparo e aperfeiçoamento do planejamento operatório. Tumores de esôfago e colón derivam embriologicamente do mesmo local, o que justifica a possibilidade de lesões sincrônicas em função dessa característica, sendo particularmente essa apresentação incomum e pouco descrita na literatura, motivando-nos a publicação do relato.

No caso em questão, o diagnóstico da sincronidade de ambos os tumores só foi possível graças à realização de exames pré-operatórios para colelitíase calculosa crônica, tendo correlação com a clínica do paciente.

Diante do estudo realizado, concluiu-se então que a realização de endoscopias seriadas em pacientes com Barrett, aliadas a outros exames complementares como colonoscopias regulares, demonstram efetividade no diagnóstico precoce para o tratamento de pacientes com risco elevado de desenvolverem tumores sincrônicos de esôfago e reto.

Referências

1. Hospital Beneficência Portuguesa. Câncer do esôfago. [online]. Disponível em: <http://www.bp.org.br/vital/especialidades/oncologia/cancer-do-esofago/> (12 mar 2018)
2. A.C. Camargo Cancer Center. Mapa de câncer de intestino no Brasil. [online]. Disponível em: <http://www.accamargo.org.br/noticias/mapa-do-cancer-de-intestino-no-brasil> (12 mar 2018)
3. Demandante CGN, Troyer DA, Miles TP. Multiple primary malignant neoplasms: case report and a comprehensive review of the literature. *Am J Clin Oncol*. 2003; 26(1):79-83.
4. Jara RLS, Santos CHM, Alves LP, Mijji LNO. Tumor de reto e cárdia sincrônicos. relato de casos e revisão da literatura. *Rev Bras Colo-proctol*. 2007; 27(1):80-2.
5. Silva BMD, Cunha LBB, Soriano RB, Ito D, Perez ACD, D'Elia HC, et al. Tumores gástricos sincrônicos: um relato de caso. *Medicina (Ribeirão Preto)*. 2017; 50(6):382-9.
6. Sugano C, Koyama S, Matsui H, Hirai S, Ebihara T, Nakahara A, et al. [A case of synchronous rectum cancer and primary oat cell cancer of the esophagus]. *Nihon Shokakibyō Gakkai Zasshi*. 1988; 85(5):1103-9.
7. Tabuchi T, Ito Y, Ioka A, Nakayama T, Miyashiro I, Tsukuma H. Tobacco smoking and the risk of subsequent primary cancer among cancer survivors: a retrospective cohort study. *Ann Oncol*. 2013; 24(10):2699-704.
8. Hayat MJ, Howlander N, Reichman ME, Edwards BK. Cancer statistics, trends, and multiple primary cancer analyses from the Surveillance, Epidemiology, and End Results (SEER) Program. *Oncologist*. 2007; 12(1):20-37.
9. VanderWalde AM, Hurria A. Second malignancies among elderly survivors of cancer. *Oncologist*. 2011;16(11):1572-81.
10. Guerrazzi F. Detecção e prevenção de neoplasia do trato gastrointestinal. [online]. Campinas: Serviço de Endoscopia Digestiva do GASTROCENTRO – UNICAMP; 1996. Disponível em: https://www.gastrocentro.unicamp.br/endo/gc_old/html/artigo4.htm (15 mar 2018)

Trabalho recebido: 24/05/2018

Trabalho aprovado: 17/10/2018

Trabalho publicado: 10/12/2018