

Variações anatômicas da morfologia hepática em diagnóstico por imagem

Anatomical variations of hepatic morphology in diagnostic imaging

Juliana Holanda de Gauw¹, Lucas Novais Bomfim², Cícera Fabrícia Simplício Gonçalves³,
Antônio Djalma Souza Júnior¹, Laís Dantas Rodrigues¹, Blensten Hausten Harley Souza Neves¹,
Yolanda Lopes de Andrade Barros³

Resumo

Introdução: As principais variações morfológicas do fígado têm seu diagnóstico geralmente incidental e feito por imagem. Algumas destas podem ser reveladas por lesões e complicações durante atos operatórios e outras por simularem patologias. **Objetivos:** Descrever e representar com imagens, estas variações anatômicas, para melhor identificação pelos profissionais. **Materiais e Métodos:** Através de tomografia computadorizada ou ressonância magnética, foram descritas cada variação, demonstrando as características radiológicas que auxiliam no diagnóstico. As imagens utilizadas neste artigo são pertencentes ao acervo dos autores. **Resultados:** Foram abordadas as principais variações hepáticas (lobo de Riedel, processo papilar, hipoplasia e alongamento lateral do lobo esquerdo e agenesia lobar) com suas respectivas descrições. **Conclusão:** Podemos concluir que o adequado conhecimento e a identificação das variações anatômicas hepáticas, em estudos diagnósticos, são de suma importância no intuito de evitar diagnósticos patológicos errôneos, bem como desempenha importante papel no auxílio ao planejamento das diversas abordagens cirúrgicas, reduzindo o risco de lesões iatrogênicas.

Descritores: Fígado, Diagnóstico por imagem, Tomografia computadorizada, Ressonância magnética, Variação anatômica.

Abstract

Introduction: Morphological variations of the liver are usually discovered through incidental findings in diagnostic imaging. Some of them can be revealed by injuries and complications during surgeries, and others by mimicking pathologies. **Objectives:** Review the anatomical variations, describing and delineating their imaging characteristics, for better identification by professionals. **Materials and methods:** The variations were analyzed through computed tomography and magnetic resonance, demonstrating their imaging characteristics that aid in the diagnosis. **Results:** The main hepatic morphological variations (Riedel's lobe, papillary process, hypoplasia and lateral stretching of the left lobe and lobar agenesis) were discussed with their descriptions. **Conclusion:** We can conclude that the correct identification of these variations has the importance to avoid erroneous pathological diagnoses and serve as surgical planning, avoiding iatrogenic lesions.

Keywords: Liver; diagnostic imaging; Computed tomography; Magnetic resonance; Anatomic variation.

Introdução

O diagnóstico das principais variações morfológicas do fígado geralmente é feito incidentalmente por métodos de imagem. Algumas delas, por simularem patologias, podem ser reveladas através de lesões ou complicações durante atos operatórios. Em outros casos, o diagnóstico pode ser revelado por torção (especialmente quando há lobo pedunculado) ou ainda por simularem tumores⁽¹⁾. São menos comuns que as variações anatômicas das vias biliares e do sistema vascular, porém não menos importante sua identificação.

1. Médico Residente em Radiologia e Diagnóstico por Imagem. Hospital Veredas – Angioneuro. Maceió – AL – Brasil

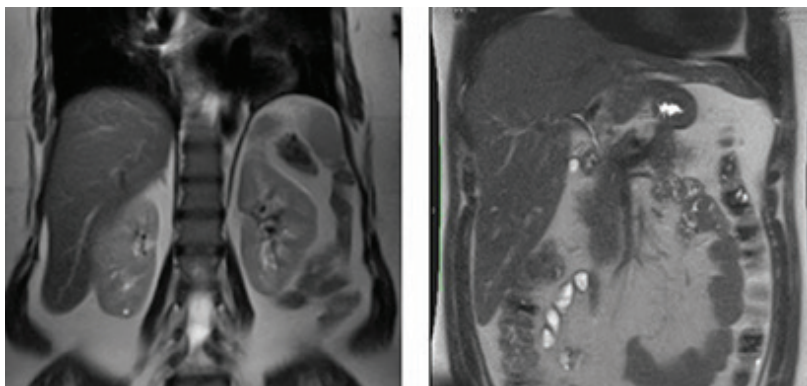
2. Professor Efetivo da Faculdade de Medicina da Universidade Federal de Alagoas (UFAL). Maceió – AL – Brasil

3. Preceptora dos Programas de Residência Médica em Radiologia e Diagnóstico por Imagem no Hospital Veredas - Angioneuro e na Santa Casa de Misericórdia de Maceió. Maceió – Alagoas - Brasil
Trabalho realizado: Hospital Veredas – Angioneuro. Maceió – Alagoas - Brasil

Endereço para correspondência: Juliana Holanda de Gauw. Avenida Fernandes Lima, Km 05, s/n - Farol - 57050-000 - Maceió – AL - Brasil. E-mail: julianagauw@hotmail.com

Não há conflitos de interesse.

As instituições estão de acordo com a publicação. – Hospital Veredas - Angioneuro (Maceió – Alagoas - Brasil)



Figuras 1 - Imagens em ressonância magnética de pacientes diferentes, cortes coronais, ambas demonstram alongamento vertical do lobo direito – Lobo de Riedel. **Fonte:** Local: Maceió; 2019.

Considerando a importância do reconhecimento destas variações, o objetivo deste estudo foi revisar as citadas variações anatômicas, descrevendo e caracterizando suas imagens, para melhor identificação e conhecimento destas estruturas pelos profissionais médicos, no intuito de evitar diagnósticos patológicos errôneos, facilitar o planejamento de abordagens cirúrgicas e reduzir potencialmente o risco de lesões iatrogênicas.

Foram abordadas as principais variações hepáticas, através de tomografia computadorizada (TC) ou ressonância magnética (RM), demonstrando as características radiológicas que auxiliam no diagnóstico.

Alongamento Vertical do Lobo Direito (Lobo de Riedel)

Trata-se da variação mais comum, com prevalência no sexo feminino. É descrito como hipertrofia dos segmentos V e VI⁽¹⁾. Sua extremidade inferior tem aparência arredondada, geralmente em forma de língua, além do nível da cartilagem costal mais inferior. Não possui característica de lobo acessório⁽²⁾. Pode simular hepatomegalia ou tumor, porém, apesar de seu aspecto alongado, mantém parênquima habitual e demais dimensões hepáticas normais (Figura 1).

Processo Papilar

Variação rara, identificada como prolongamento anteroinferior do lobo caudado, apresenta-se homogênea com bordas regulares e em continuidade o mesmo. Em alguns casos podem estar separados por uma fissura e assim simular linfonodomegalia, lesões extrahepáticas, massa hilar ou pancreática⁽³⁾ (Figura 2).

Hipoplasia do Lobo Esquerdo

É caracterizada por pequenas dimensões do lobo

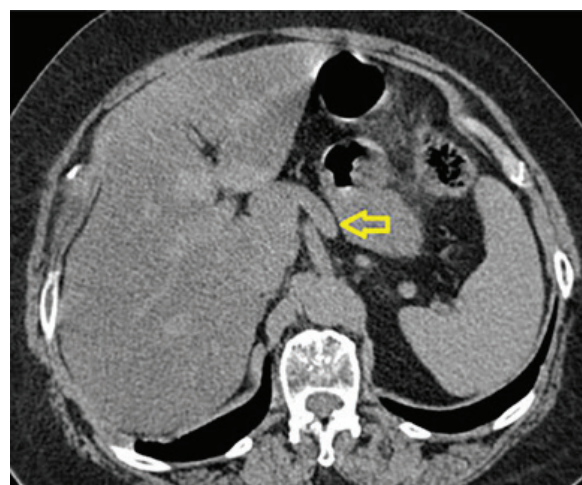


Figura 2 - Imagem em tomografia computadorizada em corte axial demonstra prolongamento anteroinferior do lobo caudado - Processo papilar (seta).

esquerdo, com possível hipertrofia compensatória do lobo direito e caudado. Devem ser descartadas evidências de cirurgia prévia, trauma ou doença hepática que possa levar a essas alterações⁽⁴⁾ (Figuras 3 e 4).

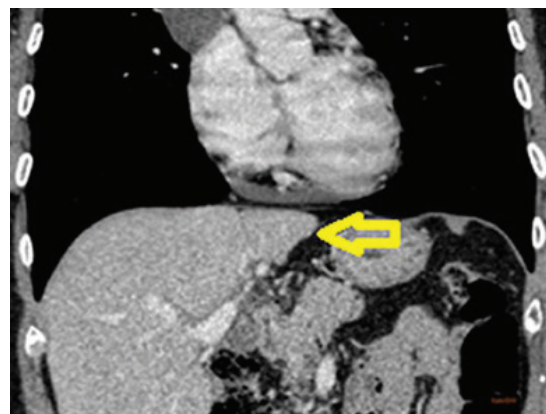
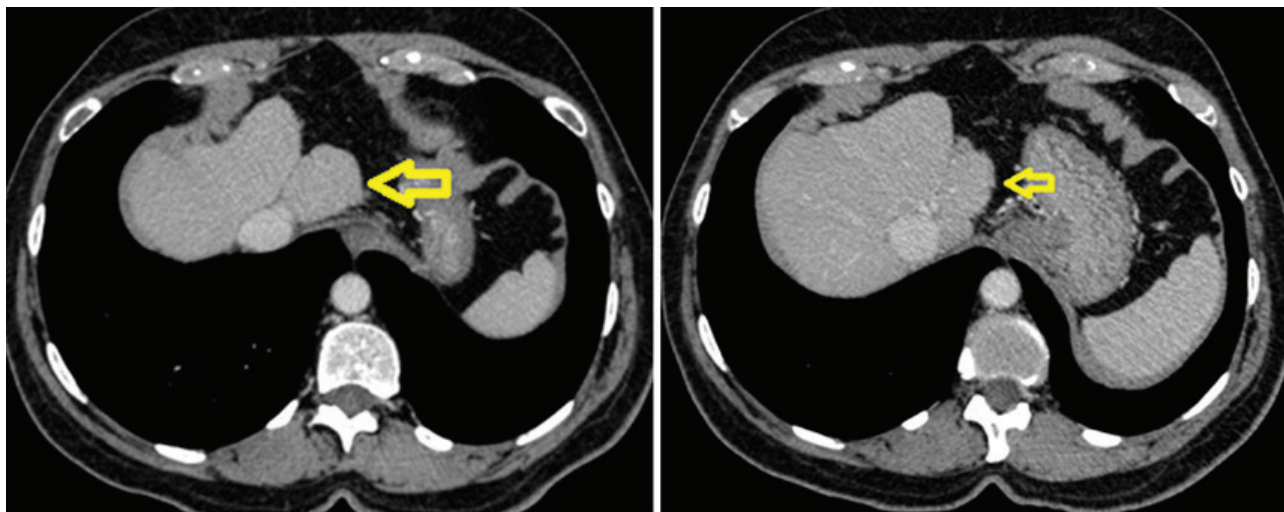


Figura 3 - Tomografia computadorizada corte coronal. Foi realizada tomografia de tórax com achado adicional de hipoplasia do lobo hepático esquerdo (seta).

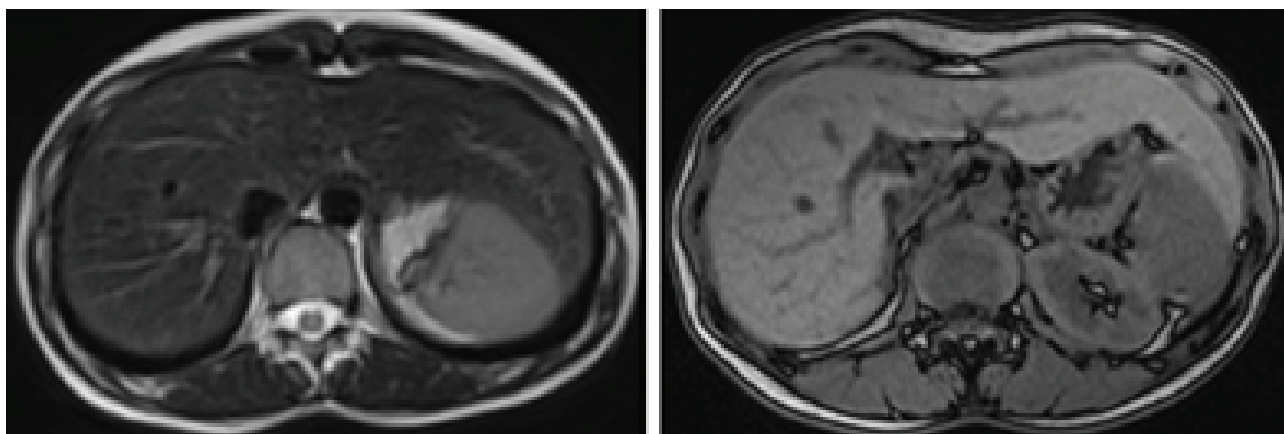


Figuras 4 - Cortes axiais de tomografia computadorizada demonstrando hipoplasia do lobo hepático esquerdo (setas).

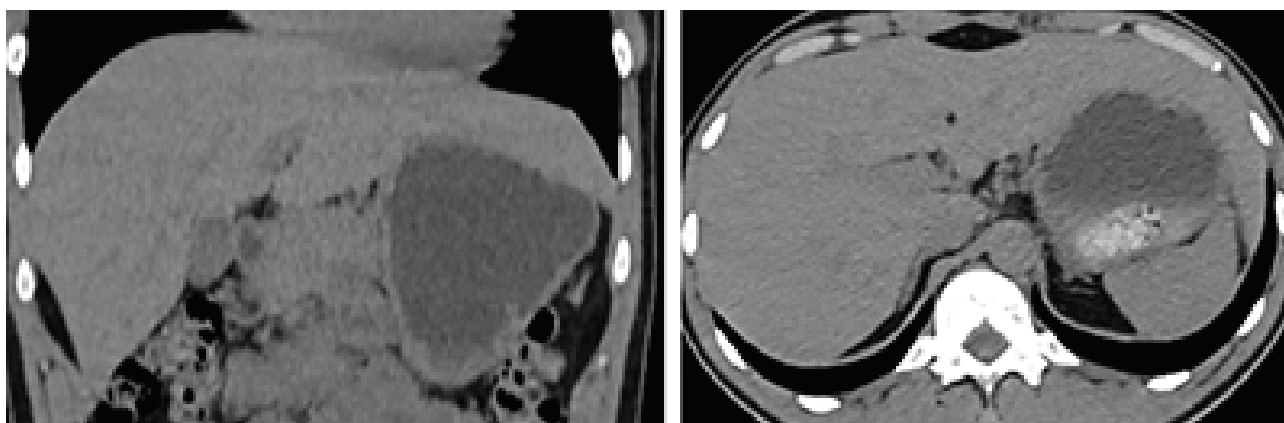
Alongamento Lateral/Horizontal do Lobo Esquerdo

É uma das variações mais comuns, mais preva-

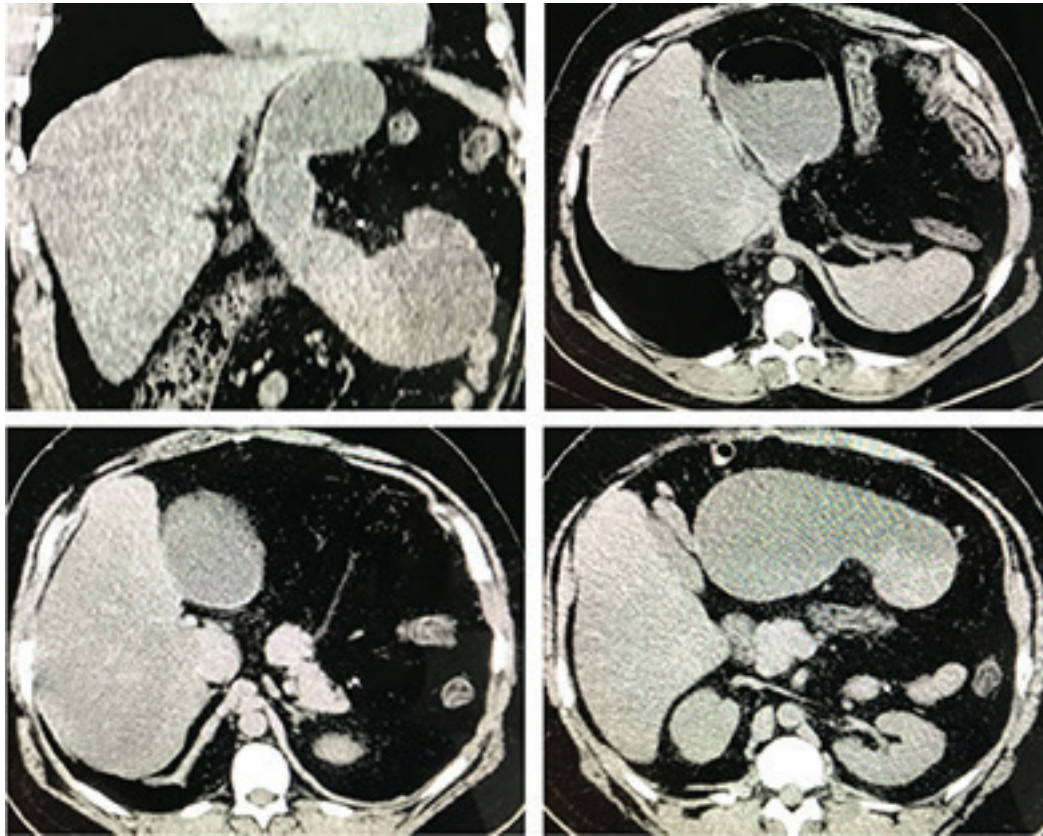
lente no sexo feminino. Pode simular hepatomegalia fazendo contato com o baço, entretanto mantém parênquima e demais dimensões hepáticas normais (Figuras 5 e 6).



Figuras 5 - Cortes axiais de ressonância magnética do abdome, T1 e T1 out-phase, respectivamente demonstrando alongamento lateral do lobo hepático esquerdo. **Fonte:** Local. Maceió; 2019.



Figuras 6 - Cortes coronal e axial, respectivamente, de tomografia computadorizada do abdome, demonstrando alongamento lateral do lobo hepático esquerdo. **Fonte:** Local: Maceió; 2019.



Figuras 7 - Diferentes cortes de tomografia do abdome do mesmo paciente demonstram agenesia do lobo hepático esquerdo associada a volvo gástrico organoaxial. **Fonte:** Local: Maceió; 2019. Cortesia de Dra. Luana T. Barros de Lima.

Hipoplasia/Agenesia Lobar

É uma variante rara, acomete em sua maioria o lobo esquerdo. O espaço deixado é normalmente ocupado pela parte vicariante do fígado e pelo cólon ipsilateral. Na agenesia ou hipoplasia esquerda ainda poderá ser preenchido por parte do estômago e este, em associação, poderá apresentar volvo. Deve ser excluída sua ausência por ressecção cirúrgica prévia (Figura 7).

Referências

1. Glenisson M, Salloum C, Lim C, Lacaze L, Malek A, Enriquez A

- et al. Accessory liver lobes: anatomical description and clinical implications. *J Visc Surg* 2014; 151(6):451-5.
2. Yano K, Ohtsubo M, Mizota T, Kato H, Hayashida Y, Morita S, et al. Riedel's lobe of the liver evaluated by multiple imaging modalities. *Intern Med.* 2000; 39(2):136-8.
3. Korn MA. [Papillary process of the caudate lobe-erroneous sonography interpretation as space occupying lesion]. *Ultraschall Med* 1991; 12(4):197-200. [Article in German].
4. Ormeci T, Erdogan ST, Ormeci A, Aygun C. A rare congenital liver anomaly: Hypoplasia of left hepatic lobe. *J Pak Med Assoc.* 2016; 66(12):1662-4.

Trabalho recebido: 27/02/2019

Trabalho aprovado: 22/08/2019

Trabalho publicado: 28/08/2019